



Unsere Gastautorin
in dieser Ausgabe:



Dr. Myriam Wyss
Ästhetik- und Laserzentrum
Zürichsee, Meilen

Lichtgealterte Haut mit Laser straffen

Falten, Altersflecken und Aknenarben erfolgreich mit dem fraktionierten CO₂-Laser behandeln

Die fraktionierte CO₂-Laserbehandlung ermöglicht eine Ablation mikroskopisch kleiner Hautareale mit kontrollierter Eindringtiefe. Lichtgeschädigte Haut mit Lentiginosen und oberflächlichen Fältchen, grobporige Haut und Aknenarben sind die wichtigsten Indikationen für die fraktionierte CO₂-Laserbehandlung. Im Vergleich zur konventionellen CO₂-Laserbehandlung, Dermabrasion oder zum tiefen Peeling erfolgt die Reepithelialisation schneller – deshalb sind die Ausfallzeiten kürzer und Nebenwirkungsrisiken kleiner.

Die steigende Nachfrage nach sicheren und effektiven Laserbehandlungen der lichtgealterten Haut ist unbestritten. Folgende Laserverfahren wurden hierzu bisher eingesetzt: das ablativ Skinresurfacing, das nicht ablativ Skinremodelling sowie die nicht ablativ fraktionierte Photothermolyse.

Ablative Verfahren: zuverlässig, aber mit langer Ausfallzeit

Die ablativen Laserverfahren mit dem CO₂- und Erbiumlaser hatten in den mittleren und späteren 90er Jahren ihren Zenit. Beim Skinresurfacing mit dem CO₂-Laser wird die Epidermis schichtweise abgetragen und ein thermischer Schaden innerhalb der Dermis gesetzt [1]. Entzündungsprozesse induzieren eine vermehrte Kollagenbildung, was eine Straffung der Haut zur Folge hat. Die Reepithelialisierung erfolgt durch Keratinozyten, die die Haut von den Anhangsgebilden her repopulieren. Die Abheilung ist wegen des langen Migrationsweges der Keratinozyten verzögert und beträgt ca. zwei Wochen. Ablative Lasermethoden (CO₂- und Er:YAG-Laser) füh-

ren zu zuverlässigen Resultaten. Angesichts der Ausfallszeit von bis zu zwei Wochen und der Nebenwirkungsrisiken – z. B. bakterielle und virale Infekte oder Pigmentverschiebungen – werden ablativ Laserverfahren aber immer seltener zum Skinresurfacing eingesetzt [2]. Nach der Behandlung bilden sich obligat ein Ödem, ein Erythem und die Haut nässt. Das Erythem kann vier bis fünf Monate persistieren. Selten bleibt eine alabasterartige Hauttextur zurück.

Das nicht invasive Skinremodelling mit dem 1320 nm Nd:YAG- oder dem 1540 nm Erbium-Glass-Laser produziert eine kontrollierte Erwärmung der Dermis, während die Epidermis nicht tangiert wird. Trotz histologisch nachweisbaren Strukturveränderungen der Dermis beschränken sich die Ergebnisse meistens auf eine Texturverbesserung der Haut. Radiofrequenzverfahren wie Thermage haben einen hautstraffenden Effekt, aber wenig bis keine Wirkung auf das altersbedingte oberflächliche Faltenrelief, aktinische Veränderungen der Haut und Lentiginosen [3].

Bei der fraktionierten Photothermolyse werden mikroskopisch kleine, säulenförmige Volumina („Microscopic Treatment Zones“, MTZ) mit einem Durchmesser von 70–150 µm behandelt, die bis in die tiefe Dermis reichen [4]. Es entsteht ein geometrisches Muster von isoliert angeordneten Säulen mit denaturiertem Kollagen. Die Säulen sind von normalem Gewebe umgeben. Das Stratum corneum wird nicht tangiert und wirkt als natürlicher Verband. Dieses nicht ablativ Verfahren ist mit einer kurzen Ausfallzeit von ein bis drei Tagen verbunden.

Prinzip des fraktionierten CO₂-Laserverfahrens

Der fraktionierte CO₂-Laser bewirkt eine Ablation räumlich getrennter mikroskopisch kleiner Areale („Microscopic Ablation Zones“, MAZ) [5, 6]. Es bleiben Epidermisbrücken erhalten, von denen aus eine rasche Restrukturierung der Haut erfolgt (» Abb. 1). Durch den thermischen Effekt in der Dermis wird der Kollagenaufbau stimuliert und die Haut gestrafft. Die Ablationszonen werden bei dem von uns verwendeten Gerät (Mixto SX™, Lasering) mit einem Scanner generiert. Sie haben einen Durchmesser von 300 µm und eine Tiefe von 20–500 µm. Dabei wird ein neuer Quadranten-Scanning-Algorithmus verwendet, der den längsten zeitlichen Abstand zwischen zwei nebeneinander liegenden Punkten lässt, um die Hitzeakkumulation in der behandelten Fläche zu reduzieren. Je nach Indikation lassen sich der Energielevel (Watt), der sogenannte Sx-Index und die Dichte der Ablationszonen variieren. Der Sx-Index korreliert mit dem thermischen Effekt, welcher bei der Rejuvenation von ent-

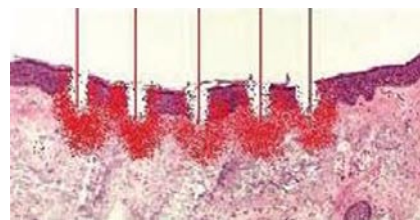
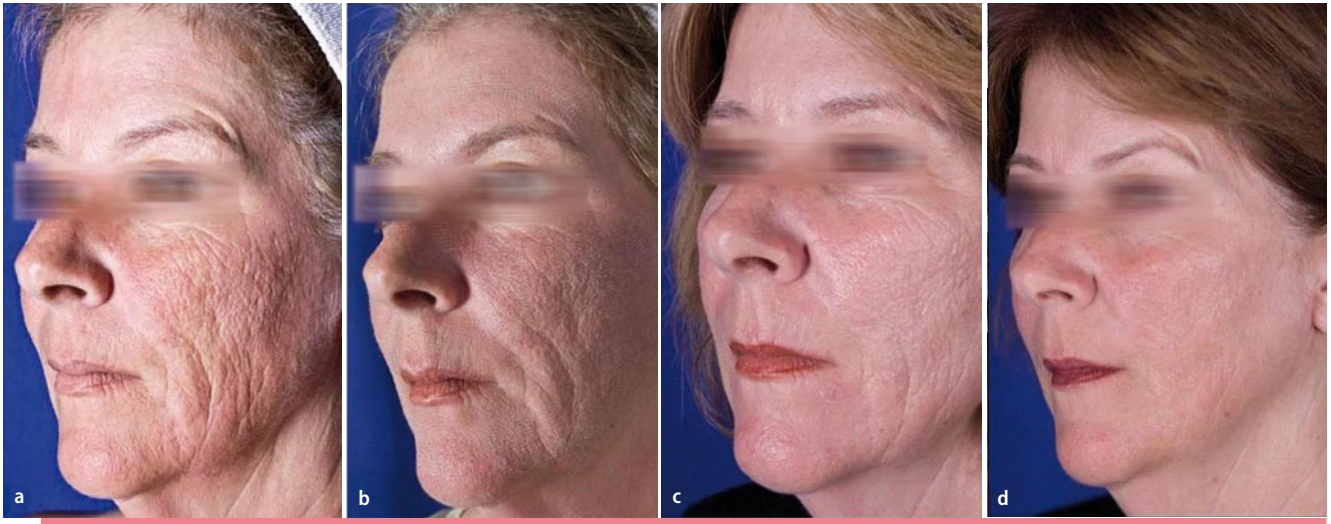

Abb.: Firma Lasering

1 Wirkmechanismus des fraktionierten CO₂-Lasers im Querschnitt: punktuelle Ablation der Epidermis und oberen Dermis, Erwärmung der darunter liegenden Dermis.



Fotos: W. Ting

2 *Behandlungsabfolge: a: vorher, b: 10 Minuten nach der Behandlung treten ein Ödem und Erythem auf, c: 6 Tage nach der Behandlung, d: 4 Monate nach der Behandlung.*

scheidender Bedeutung ist. Die gewählte Energie bestimmt die Eindringtiefe der Ablationszonen. So wählt man z. B. zur Behandlung von Aknenarben höhere Energien als zur Rejuvenation. Ein Handstück mit einer kleineren Spotgröße von je 180 µm und entsprechend höherer Eindringtiefe ist ebenso einsetzbar.

Behandlungsabfolge

Bei der Anamnese wird vor allem auf bisher durchgeführte ablativ und nicht ablativ Laserbehandlungen, verwendete Pflegemittel mit Irritationspotenzial, Isotretinoin-Behandlungen, Tendenz zu Hyperpigmentierungen sowie durchgemachte bakterielle und virale Hautinfekte eingegangen. Die Durchführung einer Herpesprophylaxe ist obligat. Wir verwenden eine pigmentaufhellende Creme über vier Wochen vor der Behandlung, besonders bei Hauttyp III-V oder anamnestisch angegebenen Hyperpigmentierungen.

Eine Stunde vor der Behandlung wird eine Analgesie mit 1000–2000 mg Paracetamol per os durchgeführt. Eine Lasersitzung zur Behandlung des gesamten Gesichts dauert ca. 20–30 Minuten. Je nach Schmerzempfinden kann die Haut mit einem Kühlgerät oder feuchten Eiswasser-Kompressen gekühlt werden.

Normalerweise treten nach der Behandlung ein deutliches Ödem und Erythem auf. Der Verlauf nach der Behandlung wird in » Abb. 2 a–d gezeigt. Mit der Exfoliation des epidermalen und

dermalen Debris zeigt die Haut nach drei bis vier Tagen ein bräunliches Kolorit und schält sich ab (» Abb. 3). In dieser Zeit ist die Haut sehr trocken und wird entsprechend gepflegt.

Die Ausfallszeit ist im Vergleich zur konventionellen CO₂-Laserbehandlung kurz und beträgt meistens fünf bis sieben Tage. Nach der Behandlung ist die Verwendung hoher Lichtschutzfaktoren obligat. Wir führen auch die Behandlung mit einer pigmentaufhellenden Creme für ca. zwei Monate weiter.

Meist werden ein bis zwei, selten drei Behandlungen durchgeführt, wobei das zeitliche Intervall mindestens zwei Monate betragen sollte.

Nebenwirkungen

Hyperpigmentierungen, z. B. bei dunklen Hauttypen, werden selten beobachtet [7]. Theoretisch sind die bekannten

Effekte des CO₂-Lasers (Krusten, Erosionen etc.) auch für die fraktionierte Methode denkbar, wenn diese mit entsprechend aggressiven Parametern und erhöhter MAZ-Dichte eingesetzt wird.

Aktueller Entwicklungsstand

Seit der fraktionierte CO₂-Laser verfügbar ist, sind alters- und aktinisch bedingte Falten neben Aknenarben in unserer Praxis die Hauptindikationen für diese Methode. » Abb. 4 zeigt eine Patientin, die nicht nur hinsichtlich der Verminderung perioraler Fältchen, sondern auch in Bezug auf aktinische Keratosen und Lentigine seniles von der Behandlung mit dem fraktionierten CO₂-Laser profitierte.

Die entscheidenden Vorteile des fraktionierten Lasers gegenüber dem konventionellen CO₂-Laser sind die viel kürzere Ausfallszeit – für Berufstätige

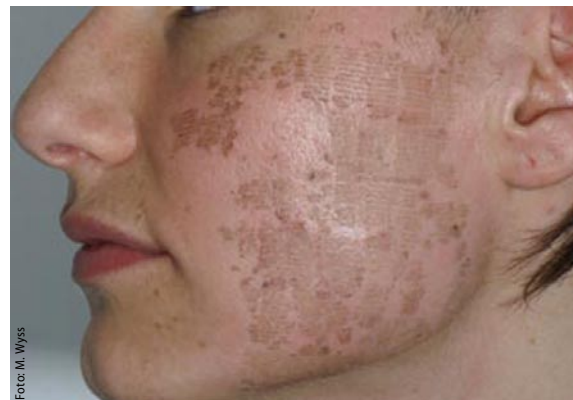
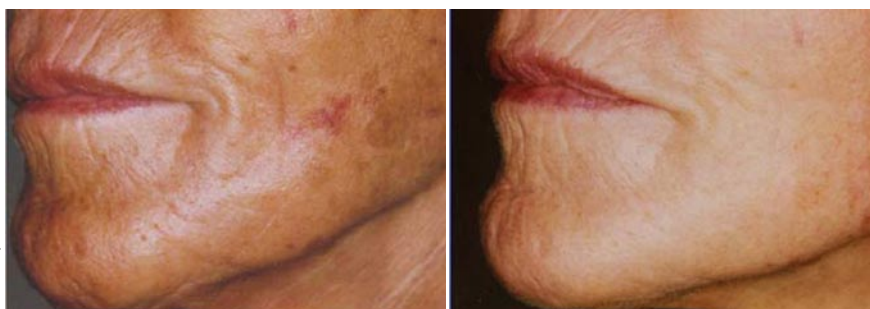
Foto: M. Wyss

3 *Exfoliation des epidermalen und dermalen Debris nach fünf Tagen*

Fotos: M. Wyss



4 *Besserung in Bezug auf Fältchen, Lentigines und aktinische Keratosen (zusätzlich konsequente UV-Expositionsprophylaxe); a: vorher, b: nachher.*

der wichtigste Aspekt – und das geringe Nebenwirkungspotenzial.

Eine weitere sinnvolle Indikation aus dem nicht ästhetischen Spektrum sind aktinische Keratosen, z. B. zur „Turbo-Mixto“-Glatzensanierung. Zur Vorbereitung einer photodynamischen Therapie (PDT) oder Imiquimodtherapie kann die fraktionierte CO₂-Laserbehandlung ebenfalls verwendet werden. Präkanzerosen der Handrücken sind vor allem bei älteren Patienten mit vulnerabler Haut so gut angebar. Auch die Anwendung bei Stukkokeratosen ist denkbar. Vor kurzem erschienen Berichte zur Anwendung des fraktionierten CO₂-Lasers bei Erythromelanos interfollicularis colli [8] und Verbrennungsnarben [9].

Gute Selektion, ausführliche Aufklärung

Im Vordergrund in der ästhetischen Dermatologie steht eine hohe Patientenzufriedenheit. Diese ist nur durch eine sorgfältige Patientenselektion und eine ausführ-

liche Aufklärung über die Wirkungen und Nebenwirkungen zu erreichen. Mit der fraktionierten CO₂-Lasermethode kann eine effektive, zeitsparende und ästhetisch ansprechende Alternative zum invasiveren Skinresurfacing geboten werden. Diese neue Methode gehört zum auf den Patienten individuell abgestimmten Rejuvenationkonzept. Für den Dermatologen stellt die fraktionierte CO₂-Lasermethode eine Kombinationsmöglichkeit im Spektrum der ästhetischen Verfahren wie Thermage (Gewebestraffung mit monopolarer Radiofrequenz), Botulinumtoxin-A und abbaubaren Füllsubstanzen dar (» Tab. 1). Dadurch kann denjenigen Patienten, welche plastische chirurgische Eingriffe ablehnen oder hinauszögern wollen, ein umfassendes Rejuvenationskonzept angeboten werden.

Fazit

Die ablative, fraktionierte CO₂-Laserbehandlung ist eine neue Methode zur Behandlung von altersbedingten und

aktinischen Falten, Lentigines solares et seniles und Aknenarben.

Die Ausfallzeit beträgt ca. eine Woche. Das Nebenwirkungspotenzial ist geringer als bei konventionellen CO₂-Laserbehandlungen. Dadurch ist eine weitere Optimierung des Verhältnisses zwischen dem ästhetischen Resultat und der Ausfallzeit möglich.

Das Verfahren kann optimal mit anderen ästhetischen Verfahren – wie Gewebestraffung mit Thermage, Behandlung mimischer Falten mit Botulinumtoxin-A sowie Volumenauffüllung mit resorbierbaren Füllmaterialien – kombiniert werden. Eine Erweiterung ästhetischer und dermatologischer Indikationsspektren (z. B. aktinische Keratosen, Porokeratosis actinica superficialis, Stukkokeratosen, Erythromelanos interfollicularis colli, Verbrennungsnarben etc.) durch Anwendererfahrungen und Einzelkasustiken ist denkbar.

Dermatologie Praxis 2009, 4: 4

Literatur:

[1] Fitzpatrick RE et al, Arch Dermatol 1996, 132: 395
 [2] Nanni CA u. Alster TS, Dermatol Surg 1998, 24: 315
 [3] Wyss M, Dermatologie Praxis 2007, 20
 [4] Wyss M, Dermatologie Praxis 2007, 6: 5
 [5] Cassuto DA et al, Am J Cosmet Surg 2008, 25: 2
 [6] Bodendorf MO et al, JDDG 2009, 4: 301
 [7] Tan KL et al, J Drugs Dermatol 2008, 7: 774
 [8] Tierney EP, J Drugs Dermatol, 8(6): 5127
 [9] Waibel J, J Drugs Dermatol, 8(3): 294

T1 *Verschiedene Rejuvenationsmethoden*

Indikationen	Thermage	Fraxel-Laser (nicht ablativ)	Frakt. CO ₂ -Laser (ablativ)
Gewebestraffung und Konturverbesserung			
• Hängebäckchen	+++	–	–
• Straffung der verstrichenen Kiefer-/ Halskontur	+++	–	–
• Straffung der Doppelkinnkontur	+++	–	–
• erschlaffte Bauchhaut nach Schwangerschaft	++	–	–
• Altersbedingt erschlaffte Oberarme	+	–	–
Hautbildverfeinerung			
• feine alters- und sonnenbedingte Fältchen	–	++	+++
• grobporige Haut	–	+++	+++
• Aknenärbchen	–	++	+++
• Schwangerschafts- und Dehnungsstreifen	(+)	+	+?
• Operationsnarben	–	+	+
Pigmentaufhellung			
• Lentigines	–	+	+++
• Melasma	–	+	–